



مرکز آموزشی درمانی چشم پزشکی نیکوکاری



## پمفلت آموزشی عوارض چشمی فشار خون بالا

تهیه و تنظیم کننده:

دکتر محمدحسین آهور - فوق تخصص رتین (رئیس سکمان خلفی)  
فاطمه حیدری نژاد - کارشناس ارشد پرستاری (سوپروایزر آموزشی)

مرکز آموزشی درمانی نیکوکاری تبریز

تاریخ تهیه: بهار ۱۳۹۲

تاریخ بازنگری: ۱۴۰۳/۰۱/۳۱

<https://nikukarihosp.tbzmed.ac.ir>

(رتینوپاتی دیابتی) شود. بنابراین کنترل فشارخون در افراد دیابتی اهمیتی دو چندان می یابد.

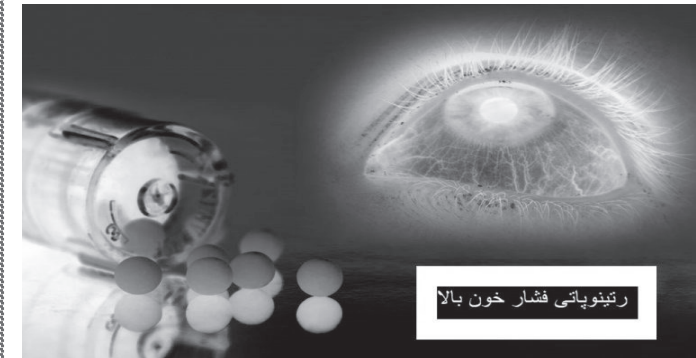### درمان

درمان اصلی مبتلایان به عوارض چشمی فشارخون، درمان خود بیماری فشارخون است. معمولاً در صورت درمان مناسب تغییرات شبکیه پس از مدتی برطرف می گردند و در صورتی که معاینه چشم پس از دو - سه ماه تکرار شود شبکیه ظاهر طبیعی خواهد داشت. معاینه شبکیه وسیله خوبی برای ارزیابی کنترل مناسب فشارخون می باشد.

منابع:

درسنامه پرستاری داخلی-جراحی  
اصول و مبانی چشم پزشکی کاربردی

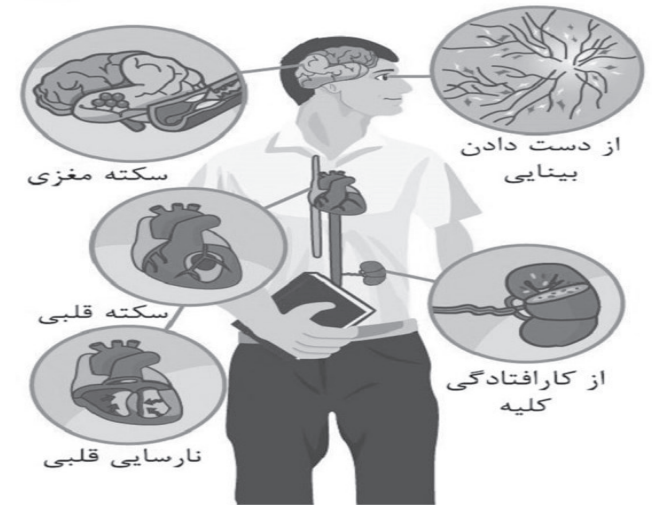
مثلاً افزایش ناگهانی فشارخون بویژه در افراد جوان می تواند باعث تغییراتی در عروق و رنگدانه های مشیمیه شود که البته تأثیر خاصی روی بینایی فرد ندارد به علاوه افزایش حاد فشارخون گاهی باعث پاره شدن رگ های ظریف ملتحمه و ایجاد خونریزی زیر ملتحمه



می شود این خونریزی معمولاً ظرف ۲-۳ هفته خودبخود جذب می شود و نیاز به درمان خاصی ندارد.

یک نکته بسیار مهم آن است که در افراد مبتلا به دیابت، وجود فشارخون بالا می تواند باعث تشدید عوارض دیابت در شبکیه

آیا مبتلا به پرفشاری خون هستید؟  
 آیا می دانید که بالا بودن فشارخون علاوه بر  
 عوارضی که در قلب، کلیه، مغز و سایر اندام  
 ها ایجاد می کند می تواند روی چشم شما نیز  
 تأثیر بگذارد؟



فشارخون بالا که بصورت فشار سیستولی  
 بالای ۱۴۰ میلی متر جیوه و فشار دیاستولی  
 بالای ۹۰ تعریف می شود باعث تغییرات  
 گسترده و پیچیده ای در عروق بدن می شود. از  
 آنجا که شبکه تنها عضوی از بدن است که

عروق آن بصورت مستقیم قابل مشاهده می باشد  
 ممکن است قبل از آنکه عوارض فشارخون در  
 سایر اعضای بدن پدیدار شود بتوان عوارض  
 فشارخون را در رگ های شبکه تشخیص داد.  
 بنابراین اگر چشم پزشک فقط با معاینه چشم به  
 شما گفت که احتمالاً مبتلا به فشارخون هستید  
 تعجب نکنید. فشارخون بالا بخصوص بصورت  
 مزمن باعث تنگ شدن تدریجی سرخرگ های  
 شبکه می شود که در مراحل اولیه ممکن است  
 چندان قابل تشخیص نباشد، اما بتدریج با پیشرفت  
 بیماری، تنگی سرخرگ ها شدیدتر می شود. در  
 موارد پیشرفته تر علاوه بر تنگ شدن منتشر  
 شریان ها، ممکن است دیواره شریان در برخی  
 نقاط بصورت موضعی دچار اسپاسم شود و  
 ظاهر نامنظمی پیدا کند. در مراحل بعدی  
 خونریزی های کوچک در شبکه اتفاق می افتد  
 علاوه بر این ممکن است موادی از داخل عروق  
 به داخل شبکه نشت کند و بصورت لکه های  
 سفید روی شبکه دیده شود. در مواردی که

فشارخون شدیداً بالا باشد ممکن است علاوه بر  
 عوارض فوق، ورم سر عصب بینایی اتفاق  
 بیافتد. (فشارخون در این حد بسیار خطرناک  
 است و ممکن است منجر به سکته قلبی یا  
 مغزی شود بنابراین فرد مبتلا باید به سرعت  
 در بیمارستان بستری گردد.) البته لازم به ذکر  
 است که این عوارض فشارخون هیچکدام تغییر  
 محسوسی در بینایی فرد ایجاد نمی کنند بعلاوه  
 در صورت درمان مناسب فشارخون، این  
 تغییرات بتدریج به حالت معمول بر می گردند  
 و شبکه ظاهر عادی پیدا می کند. علاوه بر  
 تغییرات فوق که معمولاً باعث کاهش دید  
 نمی شوند، فشارخون می تواند زمینه ساز  
 بروز انسداد شریان یا ورید مرکزی شبکه (یا  
 شاخه های آن ها) شود که در این حالت  
 باعث افت دید دائمی می شود.

گرچه مهم ترین تغییرات ناشی از فشارخون  
 در شبکه اتفاق می افتد، اما سایر قسمت های  
 چشم نیز از این عوارض در امان نیستند